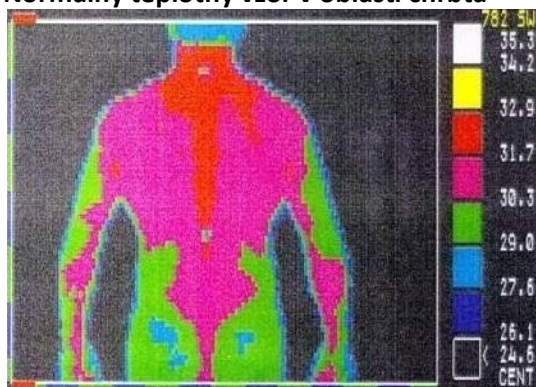


Termozáznamy: súkromný archív - lekárska prax MUDr. Jozef Gabrhel, CSc.

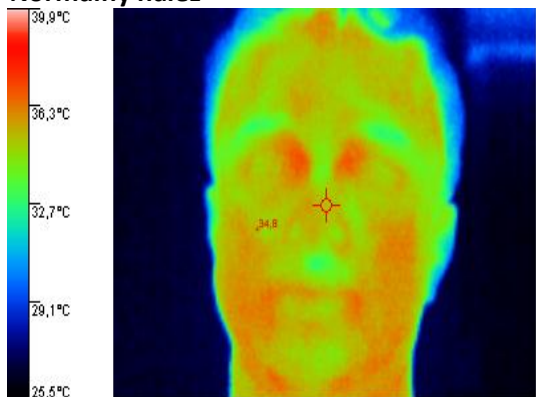
Chrbát

Normálny teplotný vzor v oblasti chrbta



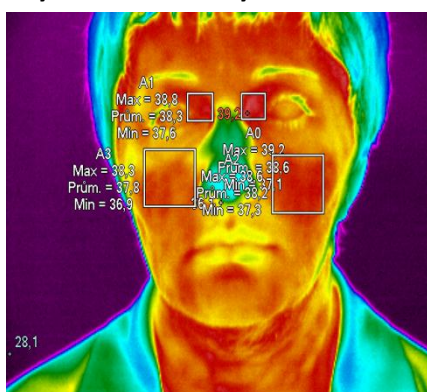
Tvár

Normálny nález



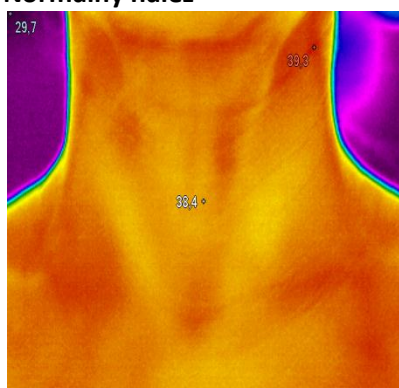
Tvár

Asymetria mediálnych kútikov očných a tváre

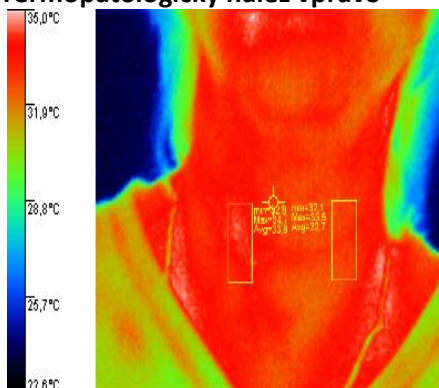


Krk

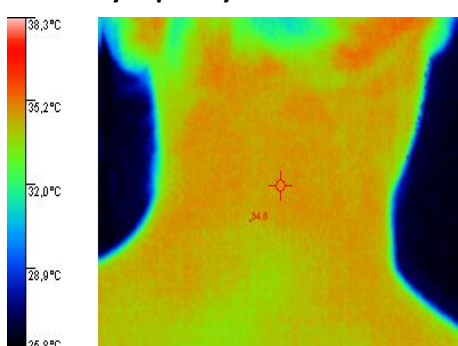
Normálny nález



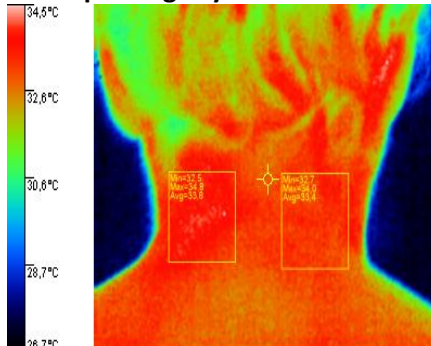
Termopatologický nález vpravo



Normálny teplotný vzor v C oblasti

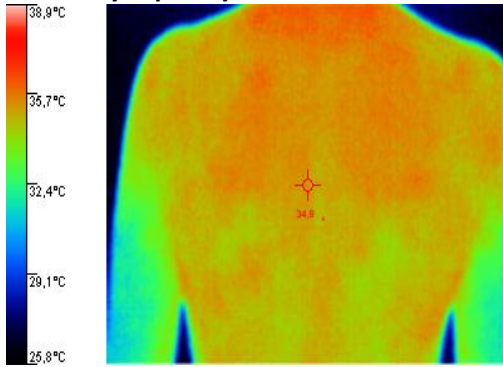


Termopatologický nález v C oblasti

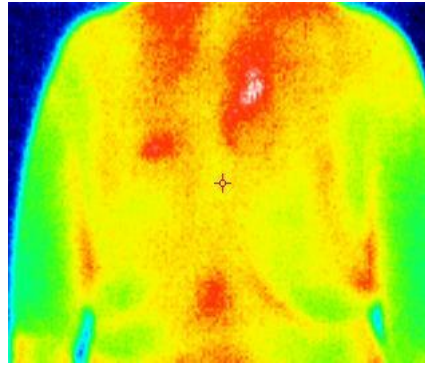


Th oblast' chrbta

Normálny teplotný vzor v Th oblasti

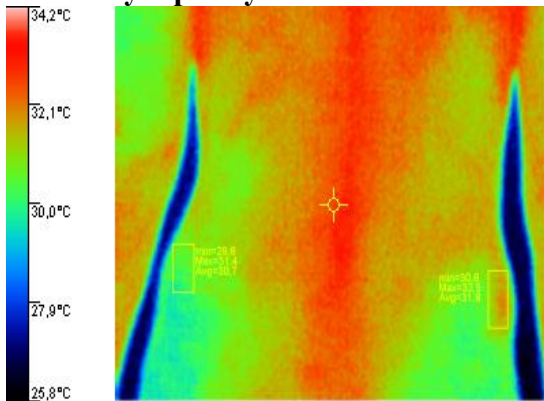


Termopatologický nález v Th oblasti

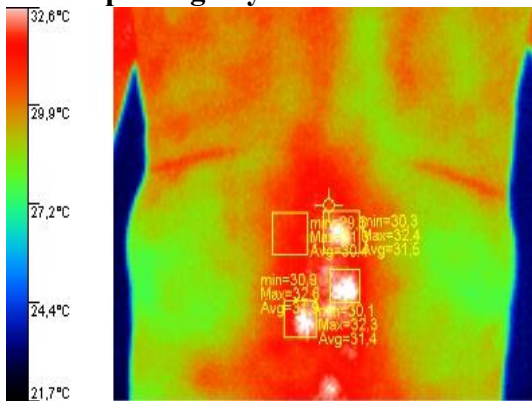


LS oblast' chrbta

Normálny teplotný vzor

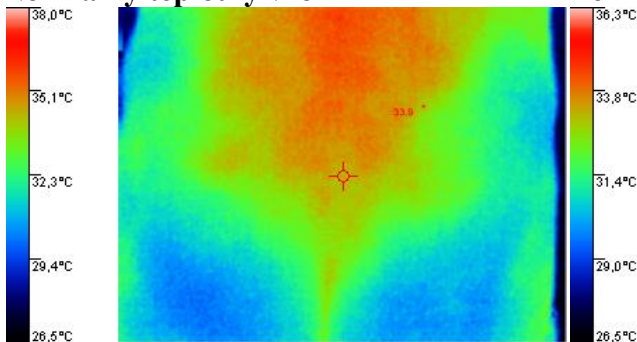


Termopatologický nález

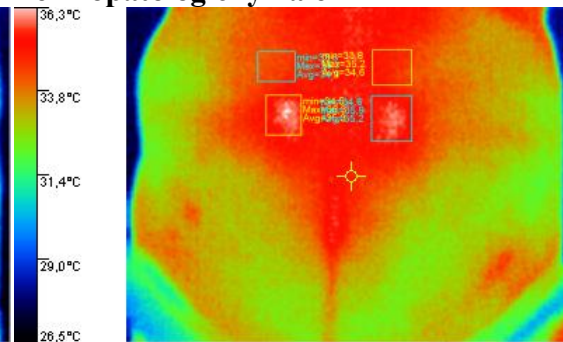


SI zhyby

Normálny teplotný vzor

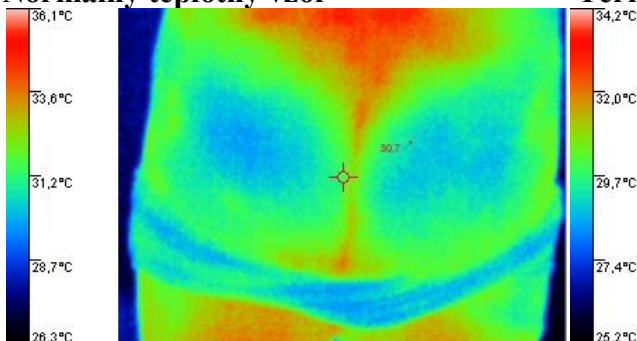


Termopatologický nález

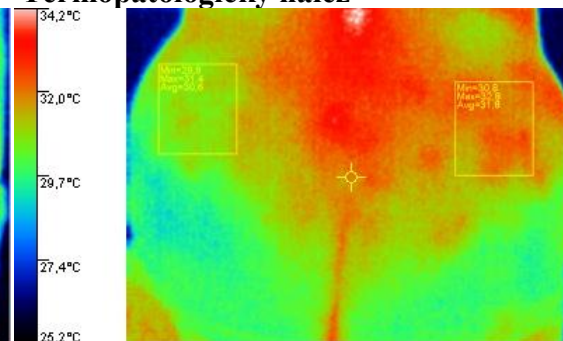


Gluteálna oblast'

Normálny teplotný vzor

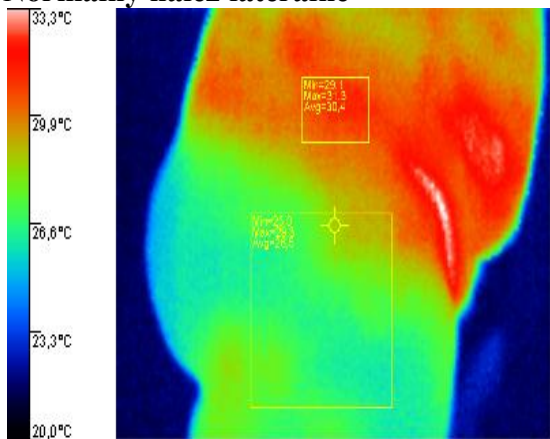


Termopatologický nález

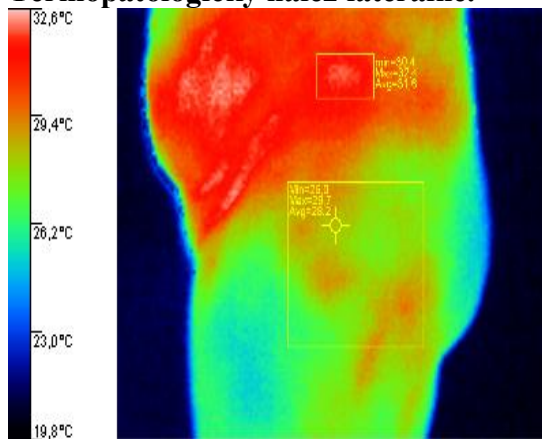


Bedrové klby

Normálny nález laterálne




Termopatologický nález laterálne.

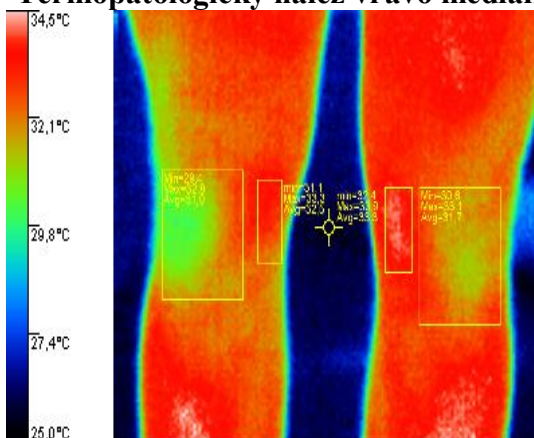


Kolená

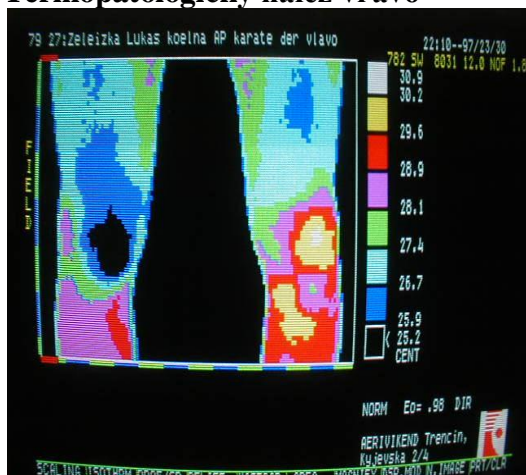
Normálny teplotný nález



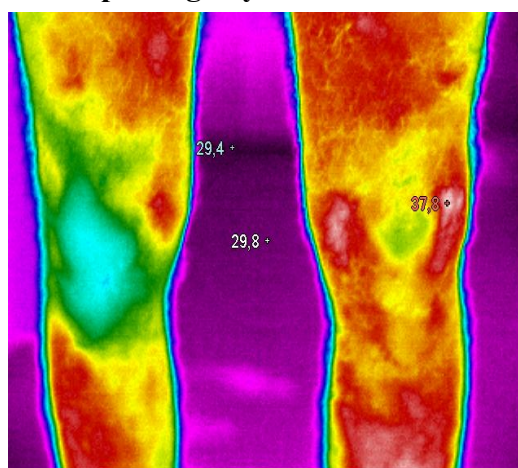
Termopatologický nález vľavo mediálne



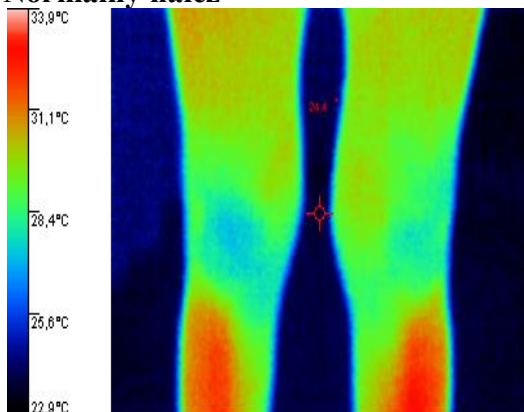
Termopatologický nález vľavo



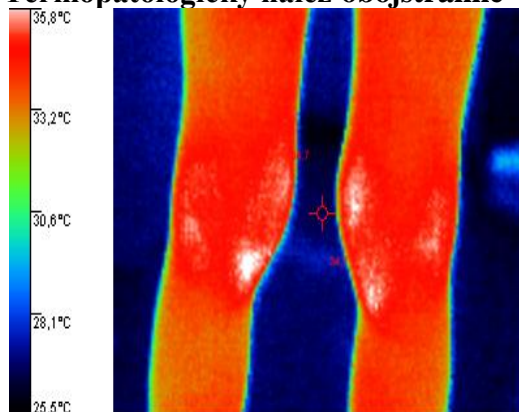
Termopatologický nález vľavo



Normálny nález



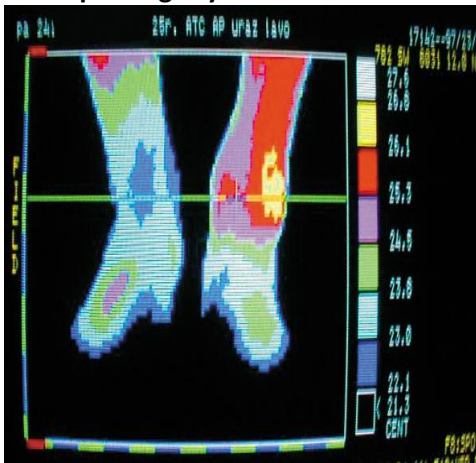
Termopatologický nález obojstranne



Členkové klíby

Normální nález vpravo

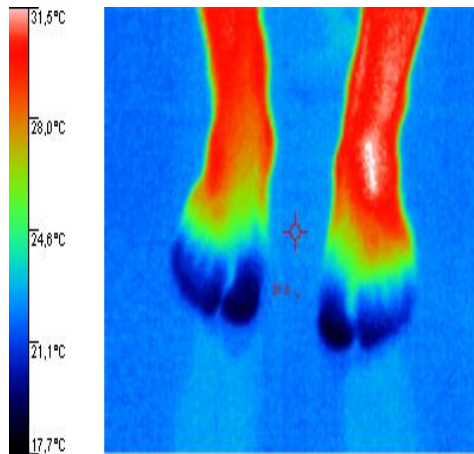
Termopatologický nález vľavo



Členkové klíby

Normální nález vpravo

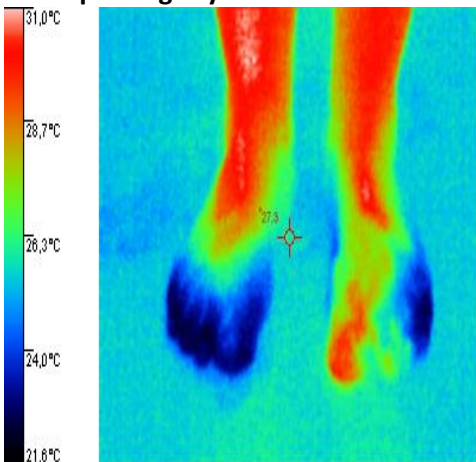
Termopatologický nález vľavo



Nohy

Normální nález vpravo

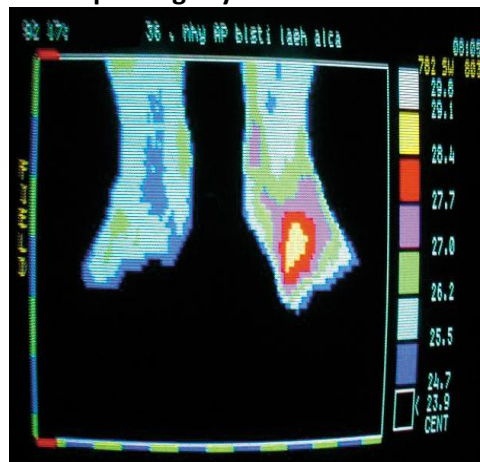
Termopatologický nález vľavo



Nohy

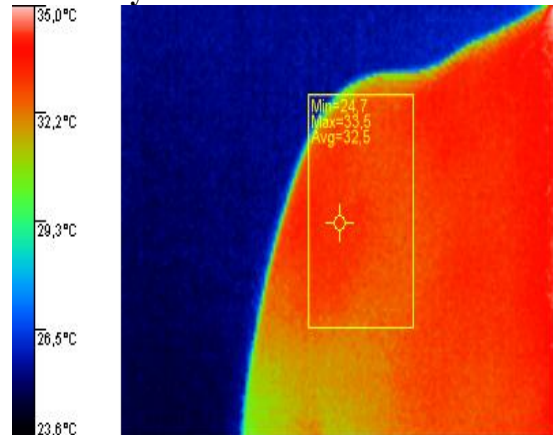
Normální nález vpravo

Termopatologický nález vľavo

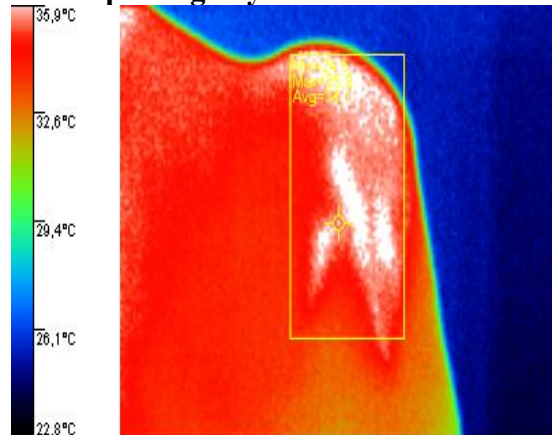


Ramená

Normální nález

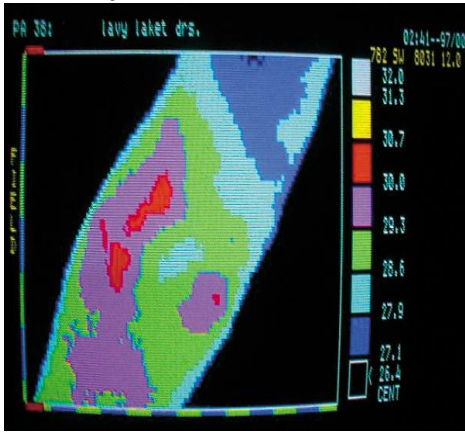


Termopatologický nález

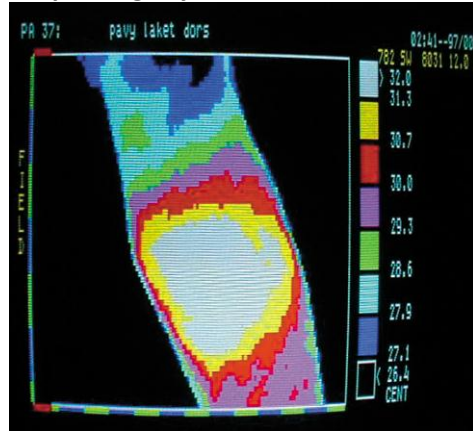


Lakte

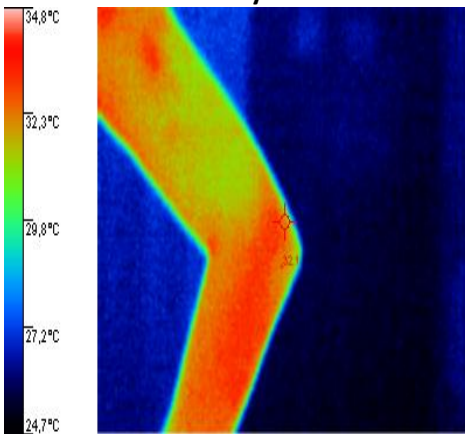
Normálny nález



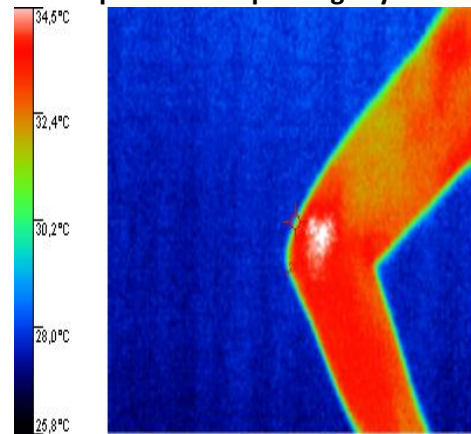
Termopatologický nález



Lakť vľavo normálny nález



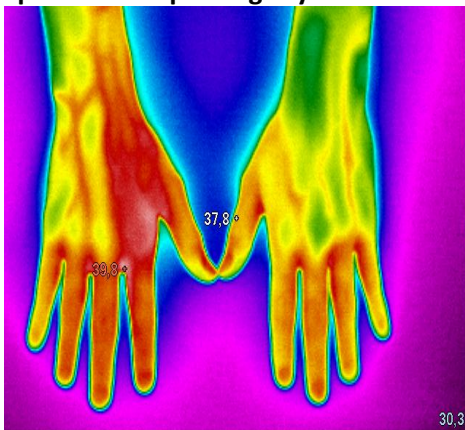
Lakť vpravo termopatologický nález



Ruky, zápästia dorzálne

Normálny nález vľavo

Vpravo termopatologický nález



Ruky, zápästia palmárne

Normálny nález vľavo

Vpravo termopatologický nález

